

Клинические рекомендации

Потеря зубов вследствие несчастного случая, удаления или локализованного пародонтита (Полное отсутствие зубов, полная вторичная адентия)

Кодирование по Международной

статистической классификации

болезней и проблем, связанных

со здоровьем: **K08.1**

Возрастная группа:

взрослые

Год утверждения (частота пересмотра):

ID:

URL:

Разработчик клинической рекомендации:

- Профессиональная ассоциация Стоматологическая Ассоциация России

в соответствии с Уставом

Оглавление	2
Список сокращений.....	4
Термины и определения.....	5
1. Краткая информация по заболеванию или состоянию (группе заболеваний или состояний)	6
1.1 Определение заболевания или состояния (группы заболеваний или состояний)	6
1.2 Этиология и патогенеззаболевания или состояния (группы заболеваний или состояний).....	6
1.3 Эпидемиологиязаболевания или состояния (группы заболеваний или состояний).....	7
1.4 Особенности кодирования заболевания или состояния (группы заболеваний или состояний) по Международной статистической классификации болезней и проблем, связанных со здоровьем	7
1.5 Классификациязаболевания или состояния (группы заболеваний или состояний)	8
1.6 Клиническая картиназаболевания или состояния (группы заболеваний или состояний).....	10
2. Диагностика заболевания или состояния (группы заболеваний или состояний), медицинские показания и противопоказания к применению методов диагностики.....	10
2.1 Жалобы и анамнез.....	10
2.2 Физикальное обследование.....	10
2.3 Лабораторные диагностические исследования.....	15
3. Лечение, включая медикаментозную и немедикаментозную терапии, диетотерапию, обезболивание, медицинские показания и противопоказания к применению методов лечения.....	16
3.1 Консервативное лечение	16
3.2 Хирургическое лечение.....	20
4. Медицинская реабилитация, медицинские показания и противопоказания к применению методов реабилитации	28
5. Профилактика и диспансерное наблюдение,медицинские показания и противопоказания к применению методов профилактики	30
6. Организация оказания медицинской помощи	30
Критерии оценки качества медицинской помощи	31
Список литературы.....	32
Приложение А1. Состав рабочей группы по разработке и пересмотру клинических рекомендаций.....	34

Приложение А2. Методология разработки клинических рекомендаций.....	35
Приложение Б. Алгоритмы действий врача.....	37
Приложение В. Информация для пациента	38
Приложение Г. Шкалы оценки, вопросники и другие оценочные инструменты состояния пациента, приведенные в клинических рекомендациях	39

Список сокращений

МКБ-10 — Международная статистическая классификация болезней и проблем, связанных со здоровьем, Всемирной организации здравоохранения, десятого пересмотра.

МКБ-С — Международная классификация стоматологических болезней на основе МКБ-10

Клинические рекомендации - Клинические рекомендации (протокол лечения)

«Полноеотсутствие зубов (полная вторичная адентия, потеря зубов вследствие несчастного случая, удаления или локализованного пародонтита)»

ЦСЧ - центральное соотношение челюстей

ВНЧС– височно-нижнечелюстной сустав

Термины и определения

Атрофия - это необратимый процесс убыли костной ткани, который происходит вследствие общих и местных заболеваний, также старческая (сенильная) атрофия, атрофия бездействия.

Полное отсутствие зубов - состояние пациента после утраты всех прорезавшихся и функционировавших зубов.

Центральное соотношение челюстей- пространственные взаимоотношения верхней и нижней челюстей, когда нижняя челюсть находится в центральном положении.

Полные съемные протезы- это разновидность съемных протезов при полной потере зубов, могут быть введены и выведены из полости рта самим пациентом без травмы тканей протезного ложа и без ущерба для самого протеза. Полные съемные протезы оказывают лечебное(терапевтическое и профилактическое) действие: восстанавливают межальвеолярное расстояние, эстетику лица, функцию жевания и речи, предотвращают развитие патологии височно-нижнечелюстного сустава и жевательных мышц и т.д.

Переходная складка –граница активно-подвижной и неподвижной слизистой оболочки.

Клапанная зона – функциональное образование, возникающее только при условии наличия на беззубой челюсти зубного протеза. Периферический край протеза, соприкасаясь с тканями рта, образует клапан,[1].

1. Краткая информация по заболеванию или состоянию (группе заболеваний или состояний)

1.1 Определение заболевания или состояния (группы заболеваний или состояний)

Полное отсутствие зубов - состояние пациента после утраты всех прорезавшихся и функционировавших зубов.

Синонимы: полная вторичная адентия, потеря зубов вследствие несчастного случая, удаления или локализованного пародонтита, [3,5,7].

1.2 Этиология и патогенез заболевания или состояния (группы заболеваний или состояний)

Полное отсутствие зубов непосредственным образом влияет на качество жизни пациента. Полное отсутствие зубов обуславливает нарушение вплоть до окончательной утраты жизненно важной функции организма — пережевывания пищи, что сказывается на процессе пищеварения и поступлении в организм необходимых питательных веществ. Не менее серьезными являются последствия полного отсутствия зубов для социального статуса пациентов: нарушения артикуляции и дикции сказываются на коммуникационных способностях пациента, эти нарушения вкупе с изменениями внешности вследствие утраты зубов и развивающейся атрофии жевательных мышц могут обусловить изменения психоэмоционального состояния. Полное отсутствие зубов является также одной из причин развития специфических осложнений в челюстно-лицевой области, таких, как дисфункции височно-нижнечелюстного сустава и соответствующего болевого синдрома.

Понятия «потеря зубов вследствие несчастного случая, удаления или локализованного пародонтита» (K08.1 по МКБ-С — Международная классификация стоматологических болезней на основе МКБ-10) и такие термины, как «полная вторичная адентия» и «полное отсутствие зубов» (в отличие от адентии — нарушения развития и прорезывания зубов — K 00,0), по сути, являются синонимами и применяются как в отношении каждой из челюстей, так и к обеим челюстям.

Полное отсутствие зубов (полная вторичная адентия, потеря зубов вследствие несчастного случая, удаления или локализованного пародонтита) является следствием ряда заболеваний зубочелюстной системы — кариеса и его осложнений, болезней пародонта, а также травм.

Кариес в нашей стране является одним из самых распространенных заболеваний. Его распространенность у взрослого населения в возрасте от 35 лет и старше составляет 98—99 %. Показатели развития осложнений кариеса также значительны: процент удалений в возрастной группе старше 35—44 лет составляет 5,5%, а в следующей возрастной группе

— 17,29%. В структуре стоматологической помощи по обращаемости больные пульпитом, который, как правило, является следствием нелеченного кариеса, составляют 28—30%, [13, 15].

Также велики показатели встречаемости заболеваний пародонта: распространенность признаков поражения пародонта в возрастной группе 35—44 лет составляет 86 %, другие авторы называют показатель частоты встречаемости патологических признаков болезней пародонта 98 %, [13, 15].

Данные заболевания могут привести к спонтанной утрате зубов вследствие патологических процессов в тканях пародонта воспалительного и/или дистрофического характера, к потере зубов вследствие удаления не подлежащих лечению зубов и их корней при глубоком кариесе, пульпите и периодонтите, [2].

Несвоевременное ортопедическое лечение при полном отсутствии зубов в свою очередь обуславливает развитие осложнений в челюстно-лицевой области и патологии височно-нижнечелюстного сустава, [16].

1.3 Эпидемиология заболевания или состояния (группы заболеваний или состояний)

Показатели заболеваемости полным отсутствием зубов увеличиваются по нарастающей (пятикратно) в каждой последующей возрастной группе: у населения в возрасте 40—49 лет частота встречаемости составляет 1 %, в возрасте 50—59 лет — 5,5 %, и у людей старше 60 лет — 25 %, [3,15]. В общей структуре оказания медицинской помощи больным в стоматологических медицинских организациях 17,96% пациентов имеют диагноз «полное отсутствие зубов (полная вторичная адентия, потеря зубов вследствие несчастного случая, удаления или локализованного пародонтита)» одной или обеих челюстей, [3,6,15,23].

1.4 Особенности кодирования заболевания или состояния (группы заболеваний или состояний) по Международной статистической классификации болезней и проблем, связанных со здоровьем

K08.1 - потеря зубов вследствие несчастного случая, удаления или локализованного пародонтита.

1.5 Классификация заболевания или состояния (группы заболеваний или состояний)

1.5.1. Классификация степени атрофии верхней беззубой челюсти по Х. Шредеру:

- 1 тип – хорошо выраженные альвеолярные отростки и бугры, глубокий небный свод и высокое расположение переходной складки;
- 2 тип – средняя степень атрофии альвеолярного отростка, умеренно выраженные альвеолярные бугры, средняя глубина небного свода и преддверия полости рта;
- 3 тип – значительная атрофия альвеолярного отростка и альвеолярных бугров, плоский небный свод и низкое расположение переходной складки.

1.5.2. Классификация степени атрофии нижней беззубой челюсти по Л. Келлеру:

- 1 тип – альвеолярные отростки атрофированы незначительно и равномерно;
- 2 тип – выраженная равномерная атрофия альвеолярного отростка;
- 3 тип – выраженная атрофия альвеолярного отростка в боковых отделах при относительной сохранности его в переднем отделе;
- 4 тип - выраженная атрофия альвеолярного отростка в переднем отделе при относительной сохранности его в боковых отделах.

1.5.3. Классификация степени атрофии беззубых челюстей по И.М. Оксману:

- 1 тип – высоки альвеолярный отросток, выраженные верхнечелюстные бугры, глубокий свод неба, глубокое расположение переходной складки, при этом на нижней челюсти уздечка нижней губы и щечные складки прикрепляются у основания переходной складки;
- 2 тип - средняя степень атрофии альвеолярных отростков и верхнечелюстных бугров, с умеренной глубиной небного свода и переходной складки;
- 3 тип – челюсти с резко выраженной, но равномерной атрофией альвеолярных отростков, верхнечелюстных бугров и уплощенным небным сводом;
- 4 тип – беззубые челюсти с неравномерной атрофией альвеолярных отростков.

1.5.4. Классификация степени атрофии верхней беззубой челюсти по В.Ю. Курляндскому:

- 1 тип – высокий альвеолярный отросток, равномерно покрытым плотной слизистой оболочкой, хорошо выраженными высокими буграми верхней челюсти, глубоким небом, отсутствием турса или нерезко выраженным турсом, оканчивающимся не

менее, чем на 1 см от линии А, большой слизисто-железистой подушкой над апоневрозом мышц мягкого неба;

2 тип – средняя степень атрофии альвеолярного отростка, мало выраженные или невыраженные бугры, средняя глубина неба, выраженный торус, средняя податливость железистой подушки над апоневрозом мышц мягкого неба;

3 тип – почти полное отсутствие альвеолярного отростка, резко уменьшенные размеры тела верхней челюсти, слабая выраженность альвеолярных бугров, укороченный передне-задний размер твердого неба, плоское небо, нерезко выраженный широкий торус, узкая полоса пассивно подвижных податливых тканей по линии А.

1.5.5. Классификация степени атрофии нижней беззубой челюсти по В.Ю. Курляндскому:

1 тип – альвеолярный отросток выступает над уровнем мест прикрепления мышц внутренней и внешней сторон;

2 тип – альвеолярный отросток и тело челюсти атрофированы до уровня мест прикрепления мышц с внутренней и внешней сторон.

3 тип – атрофия тела челюсти прошла ниже уровня мест прикрепления мышц с внутренней и внешней сторон;

4 тип – большая атрофия в области жевательных зубов;

5 тип – большая атрофия в области передних зубов.

1.5.6. Классификация степени атрофии беззубых челюстей по А.И. Дойникова:

1 степень – незначительная атрофия, альвеолярный отросток хорошо выражен;

2 степень – умеренная атрофия на всем протяжении альвеолярного отростка;

3 степень – резкая атрофия на всем протяжении альвеолярного отростка;

4 степень – альвеолярный отросток сохраняется в области передних зубов и резко атрофирован в области боковых зубов;

5 степень – альвеолярный отросток атрофирован в области передних зубов и хорошо сохранен в области боковых зубов, [5,7,14].

1.6 Клиническая картина заболевания или состояния (группы заболеваний или состояний)

Клиническая картина при полном отсутствии зубов характеризуется изменениями конфигурации лица (западение губ), резко выраженными носогубными и подбородочной складками, опущением углов рта, уменьшением размеров нижней трети лица, у некоторых пациентов — мацерацией и «заедами» в области углов рта, нарушением жевательной и речевой функций. Нередко полное отсутствие зубов сопровождается привычным подвывихом или вывихом височно-нижнечелюстного сустава. После утраты или удаления всех зубов происходит постепенная атрофия альвеолярных отростков челюстей, прогрессирующая с течением времени, [3,4,6,8].

2. Диагностика заболевания или состояния (группы заболеваний или состояний), медицинские показания и противопоказания к применению методов диагностики

2.1 Жалобы и анамнез

Пациенты при полном отсутствии зубов предъявляют жалобы на затрудненное откусывание и пережевывание пищи, нарушение речеобразования и дикции, эстетические недостатки, связанные с изменением конфигурации лица.

При сборе анамнеза выясняют:

- 1) Пользовался ли пациент ранее протезами и как давно утратил собственные зубы. При недавнем удалении зубов обращают внимание на наличие болезненных острых краев лунок. При длительном отсутствии зубов могут наблюдаться нарушения со стороны ВНЧС. Также важна приспособительная перестройка ВНЧС, которая может привести к тому, что давление суставной головки нижней челюсти вызовет понижение слуха, нарушение вкусовых ощущений и секреции слюны;
- 2) Состояние увлажненности полости рта- есть ли чувство сухости или обильного слюноотечения. В первом случае возникают трудности фиксации: адгезия и функциональная присасываемость протеза непосредственно связаны с увлажненностью слизистой оболочки полости рта. Обильная саливация чаще встречается у лиц с повышенным рвотным рефлексом, [3,4,5,7].

2.2 Физикальное обследование

Особое внимания обращают на соответствие поставленного диагноза и плана лечения.

Диагностика полного отсутствия зубов производится путем клинического осмотра и сбора анамнеза. Диагностика направлена на исключение факторов, которые препятствуют немедленному началу протезирования. Такими факторами могут быть наличие:

- не удаленных корней под слизистой оболочкой;
- экзостозов;
- опухолеподобных заболеваний;
- воспалительных процессов;
- заболеваний и поражений слизистой оболочки рта, [27].

Объективное исследование начинают с осмотра лица, при этом определяют:

- 1) положение подбородка и степень укорочения нижней трети лица говорят о глубине атрофических процессов в челюстях и примерном соотношении челюстей. Резко выступающий кпереди подбородок может быть из-за «старческой» прогении или очень длительной потери зубов без пользования протезами, из-за чего сформировалось привычное положение нижней челюсти. Оба обстоятельства затрудняют адаптацию к протезам;
- 2) при сглаженном подбородке наблюдается значительное превалирование альвеолярной дуги верхней челюсти над нижней челюстью вследствие дистального прикуса до потери зубов или недоразвития нижней челюсти в подбородочной области. В обоих случаях устойчивость нижнего протеза нарушается;
- 3) дряблость, уменьшение в объеме и частичную атрофию жевательных мышц из-за уменьшения жевательной нагрузки;
- 4) длину и толщину нижней губы. В среднем высота нижней губы составляет 16 мм. Длинные губы благоприятны для ортопедического лечения, так как способствуют стабилизации протеза при помощи заключенных в них мышц;
- 5) диаметр ротовой щели по вертикали и горизонтали при открывании рта: при широкой ротовой щели вероятность сбрасывания протеза всегда больше, так как с вестибулярной стороны он на меньшем протяжении охватывается круговой мышцей рта, [3, 4, 5, 26].

Уровень убедительности рекомендации А (уровень достоверности доказательств 1)

При обследовании полости рта целесообразно придерживаться определенной последовательности:

- 1) обследуя верхнюю челюсть, визуальнo и пальпаторно определяют форму, высоту, ширину альвеолярного отростка, высоту свода преддверия рта и неба. Определяют характер слизистой оболочки и ее податливость, выраженность щечных карманов и альвеолярных возвышений в связи с их ретенционными возможностями. Податливость зависит от содержания рыхлой волокнистой соединительной ткани в подслизистом слое: чем степень податливости мягких тканей больше, тем легче обеспечивается клапанная фиксация;
- 2) свод неба может быть плоским, выпуклым или высоким. Наиболее благоприятен высокий свод. По центру твердого неба определяется шов, который иногда приобретает различные очертания (небный валик различной конфигурации и выраженности). Важно определить различия в податливости слизистой оболочки между альвеолярным отростком, небным валиком и областью между обоими этими образованиями. Если слизистая оболочка между дистальным концом небного валика и мягким небом достаточно податлива, то клапанное утолщение дистального края протеза обеспечит хорошую фиксацию. Если слизистая оболочка гладкая, тонкая и малоподатлива, то дистальную границу протеза следует искать в области сухожильного прикрепления мышц мягкого неба;
- 3) при обследовании слизистой оболочки альвеолярного отростка в области щечного кармана и верхнечелюстного бугра, важно определить расположение крылонижнечелюстной складки в области нижнечелюстного бугорка. Эта складка может простираться на глоточную поверхность верхнечелюстного бугра, что особенно заметно при широко открытом рте. Ее расположение влияет на фиксацию и стабилизацию протеза;
- 4) на нижней челюсти следует обратить внимание на гребень нижней челюсти, подбородочную ость, их форму и слизистую оболочку;
- 5) на внутренней поверхности щек определяют направление и степень развития слизистых тяжей;
- 6) осматривая дно полости рта, пальпируют передний и задний язычные карманы. Оставляя палец в заднем язычном кармане, предлагают пациенту сделать глотательное движение или выдвигание языка до касания нижней губы, изучают подвижность мышц дна полости рта по отношению к альвеолярной части нижней челюсти. Исследованием нужно установить, насколько можно увеличить базис протеза в области переднего язычного кармана, что существенно улучшает фиксацию и стабилизацию протеза;

- 7) определяют характер саливации: вязкая слюна в небольшом количестве способствует адгезии, обильное слюноотделение для фиксации неблагоприятно;
- 8) при исследовании языка обращают внимание на его величину и тонус, при значительном развитии он может мешать фиксации протезов, [3, 4, 27].

Уровень убедительности рекомендации А (уровень достоверности доказательств 1)

Е.И. Гаврилов (1968) рекомендовал для изготовления пластиночных протезов при полном отсутствии зубов получать оттиски и отливать диагностические модели, чтобы выявить анатомические образования, усиливающие или ослабляющие фиксацию и стабилизацию протезов на челюстях для оформления их границ, выявления особенностей строения протезного ложа беззубых челюстей.

При полном отсутствии зубов усугубляются функциональные нарушения, быстро прогрессирует атрофия лицевого скелета и покрывающих его мягких тканей, вследствие чего тело и ветви нижней челюсти становятся тоньше, а угол – более тупым. На верхней челюсти атрофия костной ткани больше выражена с вестибулярной поверхности альвеолярного отростка, на нижней – с язычной.

По форме альвеолярный отросток подразделяется на овальный, грибовидный, треугольный. Ш.И. Городецкий различал следующие формы вестибулярного ската альвеолярного отростка верхней челюсти и альвеолярной части нижней челюсти: отвесные, отлогие и с навесами.

Вестибулярные скаты

На верхней челюсти определяют выраженность уздечки верхней губы, которая может прикрепляться на различном расстоянии от вершины альвеолярного отростка в виде тонкого и узкого или веерообразного тяжа. В преддверии рта на боковой поверхности верхней челюсти находятся щечно-альвеолярные складки различной выраженности. За бугром верхней челюсти расположены крылочелюстные складки, которые распрямляются при сильном открывании рта. Эти анатомические образования могут сбрасывать съемные протезы. Наиболее благоприятным для сохранения замыкающего клапана на протезе во время жевания является альвеолярный отросток с отвесным вестибулярным скатом, так как при малых смещениях протеза контакты его краев со скатом челюсти не нарушаются. Менее благоприятным является отлогий вестибулярный скат, при котором для достижения и сохранения клапанного эффекта показаны протезы с расширенными границами. В случае альвеолярного ската с навесом иногда требуется хирургическая подготовка.

Граница между твердым и мягким небом – зона различной ширины и конфигурации – называется линией «А», зависит от костной основы твердого неба и слепых отверстий: может быть смещена до 2 см в сторону твердого неба, идти на уровне основания верхнечелюстных бугров или смещаться в сторону мягкого неба. Необходимо определить форму и величину ската мягкого неба – угла наклона мягкого неба по отношению к глотке. Скат может быть крутым – обрывистым (практически невозможно удлинить границу протеза), пологим (ширина небного клапана может быть максимальной) или средним (ширина небного клапана средняя).

Важными анатомическими образованиями на верхней челюсти являются резцовый сосочек, поперечные небные складки, шов, который может быть плоским, втянутым, выпуклым в виде небного валика – турса.

На верхней челюсти площадь протезного ложа несколько больше, чем на нижней из-за особенностей расположения уздечек, тяжей, степени атрофии. Язык занимает место отсутствующих зубов, подъязычные слюнные железы стремятся к вершине альвеолярной части. На нижней челюсти также определяют выраженность уздечки нижней губы и языка и щечно-альвеолярных складок. В ретромолярной области определяют форму, размер и состояние позадимолярного бугорка, который может быть плотным и фиброзными или мягким и податливым. Ретромолярная область расположена с внутренней стороны угла нижней челюсти, где располагается внутренняя косая линия – продольный острый выступ. Исходя из топографии, различают два положения гребня внутренней косой линии: глубокое, на 5–25 мм ниже вершины альвеолярной части, и поверхностное, на 4 мм ниже или на уровне с верхним краем нижней челюсти. На нижней челюсти встречаются костные выступы, располагающиеся, как правило, в области премоляров с язычной стороны – экзостозы. По степени выраженности выделяют экзостозы скрытые, мелкие (не более 3 мм), средние (более 3 мм, размером с горошину) и большие (величиной до грецкого ореха). К скрытым экзостозам относятся невидимые, но определяемые при пальпации. Чаще они бывают симметричными. Различные по форме, количеству и размерам костные образования по середине подбородка с внутренней стороны – подбородочно-язычное возвышение – подбородочная ость, обычно от одного до четырех в форме шероховатостей, бугорков и шипов. Наличие костных выступов на альвеолярных отростках затрудняет создание клапанной зоны и наложение протеза на челюсть, [3,4, 5, 7, 12, 14, 26, 27].

Уровень убедительности рекомендации А (уровень достоверности доказательств 1)

2.3 Лабораторные диагностические исследования

При необходимости проводится рентгенологическое обследование. Если планируется лечение пациента с использованием дентальных имплантатов, то необходимо дополнительные методы лучевой диагностики, [5, 9,10,11].

Уровень убедительности рекомендации А (уровень достоверности доказательств 1)

3. Лечение, включая медикаментозную и немедикаментозную терапии, диетотерапию, обезболивание, медицинские показания и противопоказания к применению методов лечения

3.1. Консервативное лечение

Основным методом лечения при полном отсутствии зубоводной или обеих челюстей является протезирование полными съемными пластиночными протезами. Это позволяет восстановить основные функции зубочелюстной системы: откусывание и пережевывание пищи, дикцию, а также эстетические пропорции лица; препятствует прогрессированию атрофии альвеолярных отростков челюстной кости и атрофии мышц челюстно-лицевой области. При полном отсутствии зубовобеих челюстей полные съемные пластиночные протезы на верхнюю и нижнюю челюсти делаются одновременно [3, 4, 5, 12].

Уровень убедительности рекомендации А (уровень достоверности доказательств 1)

•Первое посещение.

После диагностических исследований и принятия решения об ортопедическом лечении на том же приеме приступают к лечению.

Первым этапом является получение анатомического оттиска (слепка) для изготовления индивидуальной жесткой оттисковой (слепочной) ложки.

Следует применять специальные оттисковые (слепочные) ложки для беззубых челюстей, альгинатные оттисковые (слепочные) массы. При «болтающемся» гребне важно не сместить его в сторону и не сдавить его. Необходимо применять разгружающие оттиски.

Целесообразность применения специальных оттисковых (слепочных) ложек обусловлена необходимостью предотвращения расширенных границ, как при изготовлении индивидуальных ложек, так и при изготовлении протеза. Не рекомендовано при получении функциональных оттисков (слепков) применять стандартные оттисковые (слепочные) ложки, это может привести к ухудшению фиксации протеза.

После выведения оттиска (слепка) производится контроль его качества (отображение анатомического рельефа, отсутствие пор и пр.).

•Следующее посещение.

Производится припасовка индивидуальной жесткой пластмассовой оттискной (слепочной) ложки. Следует обращать внимание на края ложки, изготовленной в лабораторных условиях, которые должны быть объемными (толщиной около 1 мм). При необходимости врач сам может изготовить индивидуальную жесткую пластмассовую оттискную (слепочную) ложку в клинике.

Припасовка проводится с использованием функциональных проб. Пробы производятся при полузакрытом рте с уменьшенной амплитудой движений нижней челюсти. При отступлении от методики припасовки индивидуальной жесткой пластмассовой оттискной (слепочной) ложки с использованием функциональных проб в строгой последовательности невозможно обеспечить стабилизацию и фиксацию будущих протезов.

После припасовки края ложки окантовываются воском или специальным силиконовым материалом и оформляются активными (используя функциональные движения) и пассивными движениями.

Задний край индивидуальной ложки на верхней челюсти следует дополнительно окантовывать воском или специальным силиконовым материалом, с целью обеспечения полноценной клапанной зоны по линии А. Дистальный клапан на ложке на нижнюю челюсть следует замыкать, создавая подъязычный восковой валик по Гербсту. Данная методика обеспечивает замыкание дистального клапана и предотвращает нарушение фиксации при откусывании пищи.

Критерий завершения припасовки — образование клапанной зоны и фиксация индивидуальной ложки на челюсти.

Получение функционального оттиска (слепка) следует производить силиконовыми оттискными (слепочными) массами с использованием соответствующего адгезивного материала (клея для силиконовых масс). Края оттиска (слепка) оформляются активными (используя функциональные движения) и пассивными движениями. Также могут использоваться цинкэвгенольные оттискные (слепочные) массы.

После выведения оттиска (слепка) производится контроль его качества (отображение анатомического рельефа, отсутствие пор и пр.).

Изготовление, припасовка индивидуальной ложки и получение функционального оттиска являются обязательными этапами изготовления протеза, на которые необходимо обращать особое внимание.

- *Следующее посещение.*

Определение центрального соотношения челюстей анатомо-физиологическим методом для определения правильного положения нижней челюсти по отношению к верхней в трех плоскостях (вертикальной, сагиттальной и трансверзальной).

Определение центрального соотношения челюстей производится с применением изготовленных в зуботехнической лаборатории восковых или жестких базисов с окклюзионными валиками. Особое внимание следует обращать на формирование правильной протетической плоскости, определение высоты нижнего отдела лица, определение линии улыбки, срединной линии, линии клыков.

Выбор цвета, размера и формы искусственных зубов проводят в соответствии с индивидуальными особенностями (возраст пациента, размеры и форма лица).

Особое внимание нужно обращать на определение центрального соотношения челюстей, так как на этом этапе допускается большое количество ошибок.

- Следующее посещение.

Проверка конструкции протеза (постановки зубов на восковой базисе, проведенной в условиях зуботехнической лаборатории) на восковом базисе для оценки правильности всех предыдущих клинических и лабораторных этапов изготовления протеза и внесения необходимых исправлений.

Следует обращать внимание: при постановке зубов по ортогнатическому типу верхние фронтальные зубы должны перекрывать нижние максимально на 1—2 мм. При смыкании зубов между верхними и нижними фронтальными зубами должна быть горизонтальная щель в 0,25—0,50 мм.

- Следующее посещение.

Наложение и припасовка готового протеза после лабораторного этапа замены воскового базиса на пластмассовый.

Перед наложением оценить качество базиса протеза (отсутствие пор, острых краев, выступов, шероховатостей и т.д.). Цвет может указывать на недостаточную

полимеризацию. Небная часть протеза верхней челюсти должна быть не толще 1 мм.

Протезы вводят в рот, проверяют плотность смыкания зубных рядов и фиксацию зубных протезов (следует помнить, что обычно фиксация улучшается к 7-му дню пользования протезом).

- Следующее посещение.

Первая коррекция назначается на следующий день после наложения протеза, далее по показаниям (не чаще одного раза в три дня). Период адаптации может длиться до 1,5 месяцев, [3, 5, 7, 8, 12,17, 18, 19, 28, 29, 30].

Уровень убедительности рекомендации А (уровень достоверности доказательств 1)

При появлении болей в области тканей протезного ложа, связанных с травмой слизистой оболочки, больному рекомендуют немедленно прекратить пользоваться протезом, явиться на прием к врачу, возобновив пользование за 3 часа до посещения врача.

При механическом повреждении слизистой оболочки, образовании язв участки протеза в этих местах минимально сошлифовываются. Коррекцию базиса протеза проводят до появления первого субъективного ощущения уменьшения болевого синдрома.

Назначается медикаментозная терапия противовоспалительными препаратами и средствами, ускоряющими эпителизацию слизистой оболочки рта.

Пациенты с выраженным торусом

При изготовлении рабочей модели необходимо производить «изоляцию» в области торуса с целью предотвращения избыточного давления.

При выявлении непереносимости к конструкционным материалам пациента направляют на проведение аллергических кожных проб на материал базиса протеза в условиях стационара (кожные пробы), либо проводят экспозиционно-провокационную пробу в сочетании с лейкопенической (в поликлинических условиях). При положительной реакции на конструкционный материал рекомендуется изготавливать базисы съемного пластиночного протеза из бесцветной пластмассы, либо использовать альтернативные базисные материалы [22, 36, 37, 49, 56].

Для пациентов с недостаточно благоприятными анатомо-топографическими условиями протезного ложа базис протеза может быть изготовлен с мягкой подкладкой. Показания:

— наличие острых костных выступов на протезном ложе, острая внутренняя косая линия при отсутствии абсолютных (четких) показаний для хирургического вмешательства с целью их устранения;

— повышенная болевая чувствительность во рту;

— отсутствие выраженного подслизистого слоя.

Потребность в применении мягкой подкладки выявляется в процессе адаптации к новому протезу. Мягкие подкладки изготавливаются клинико-лабораторным методом по известной методике, [1, 2, 4, 20,21, 22, 24, 25].

Уровень убедительности рекомендации В (уровень достоверности доказательств 2)

3.2. Хирургическое лечение

Одним из рациональных способов ортопедического лечения при полном отсутствии зубов является протезирование с использованием имплантатов. Вопрос о необходимости проведения дентальной имплантации для дальнейшего ортопедического лечения определяет врач-стоматолог ортопед. Он направляет пациента в хирургическое отделение на консультацию для определения возможности проведения имплантации [5, 10, 11].

При подготовке к проведению дентальной имплантации необходима документально подтвержденная консультация врача-стоматолога ортопеда (записанная в истории болезни или отдельном консультативном заключении). Пациент должен быть извещен и проинформирован об алгоритме подготовки к имплантации, [3, 5, 10, 11].

При полном отсутствии зубов также возможно три варианта ортопедического лечения с использованием внутрикостных дентальных имплантатов: изготовление искусственных коронок и мостовидных протезов, условно-съёмных конструкций зубных протезов, покрывных съёмных протезов.

АЛГОРИТМ ИЗГОТОВЛЕНИЯ ПРОТЕЗОВ С ОПОРОЙ НА ИМПЛАНТАТЫ

Показания к имплантации.

Полное отсутствие зубов может являться абсолютным показанием для протезирования с использованием имплантатов только при выраженной степени атрофии альвеолярного отростка (альвеолярной части) челюсти, которая не позволяет добиться функционирования полных съемных протезов. Все остальные варианты клинических ситуаций при полном отсутствии зубов или только желание пациента следует рассматривать как относительные показания к ортопедическому лечению с использованием имплантатов.

Противопоказания к имплантации.

Абсолютные противопоказания.

- 1) Общие – тяжелые общесоматические болезни: болезни сердечно-сосудистой системы в стадии декомпенсации; болезни крови и кроветворных органов (лимфогранулематоз, лейкозы, гемолитические анемии); психические расстройства и расстройства поведения; иммунопатологические заболевания и состояния (дефекты системы комплимента с выраженным снижением сопротивляемости организма, фагоцитарные расстройства, синдромы гуморальной недостаточности, гипоплазия тимуса и паращитовидных желез); некоторые болезни костно-мышечной системы и соединительной ткани (ревматические и ревматоидные процессы, врожденные остеопатии, костные дисплазии, состояния после лучевой и медикаментозной терапии); заболевания костной системы и другие патологические состояния, вызывающие нарушение трофики и ослабление регенерационной способности костной ткани (врожденные остеопатии, костные дисплазии, состояния после лучевой и медикаментозной терапии); болезни эндокринной системы, расстройства питания и нарушения обмена веществ (сахарный диабет декомпенсированной формы $> 9\text{мВ/л}$, дисфункции щитовидной и паращитовидных желез, болезни гипофиза и надпочечников); злокачественные новообразования; туберкулез; СПИД; венерические болезни; некоторые болезни кожи (дерматозы и склеродермия), регулярный прием в анамнезе наркотических препаратов; лечение бисфосфонатами; а также ряд заболеваний при условии, что имплантация не разрешена соответствующим специалистом: врожденные пороки и протезирование клапанов сердца, [3, 5, 10, 11].

- заболевания крови и кроветворных органов;

- заболевания ЦНС (врожденные и приобретенные);

- злокачественные новообразования органов и систем;
- иммунопатологические состояния;
- системные заболевания соединительной ткани
(ревматические, ревматоидные процессы, склеродермия и т. д.);
- туберкулез.

Уровень убедительности рекомендаций В (уровень достоверности доказательств 2)

2) Местные: некоторые болезни слизистой оболочки рта (хронический рецидивирующий афтозный стоматит, красная волчанка, пузырчатка, синдром Шегрена, синдром Бехчета); генерализованный пародонтит тяжелой степени.

Относительные противопоказания.

1) Общие: остеопороз; низкое содержание эстрогена у женщин – например, после овариэктомии; доброкачественные новообразования; хронические инфекционные болезни; вредные привычки (злоупотребление алкоголем и курением, наркомания); возраст до 18 лет; беременность и лактация.

2) Местные: неудовлетворительная гигиена рта.

Уровень убедительности рекомендаций В (уровень достоверности доказательств 2)

Подготовка лунки зуба к имплантации.

При планировании зубного протезирования на имплантатах, уже во время удаления зуба/зубов, необходима специальная подготовка для сохранения объема альвеолярного отростка (альвеолярной части) челюсти и оптимизации внутренней структуры костной ткани. Особое внимание следует уделять максимально щадящей экстракции и обработки альвеолы. Для сокращения сроков подготовки к операции имплантации рекомендуется заполнение лунки костнопластическим материалом и/или наложение на лунку мембраны для направленной регенерации кости.

Срок имплантации после удаления зуба.

Оптимальным можно считать имплантацию в альвеолу с полностью завершившейся регенерацией, включая заполнение костной тканью всего объема альвеолы, формирование наружной компактной пластинки и нормальной слизистой оболочки. Такое состояние может достигаться в срок от 2 до 6 месяцев после удаления зуба, в среднем – через 4-6 месяцев, а также в зависимости от общего состояния здоровья.

При сохранении стенок альвеолы и отсутствии патологического процесса в лунке возможна установка имплантатов через 6 недель после удаления зуба.

Если возможно полное устранение патологически измененных тканей и обеспечение полноценной первичной фиксации имплантатов, то допускается выполнение имплантации одномоментно с удалением зуба или до достижения состояния полного завершения регенеративных процессов в лунке удаленного зуба.

Планирование ортопедической конструкции.

В каждой конкретной клинической ситуации конструкция зубного протеза, количество имплантатов, их тип, размер и расположение определяются в зависимости от состояния костной ткани в области имплантации (высота, ширина и плотность кости) и от состояния зубов-антагонистов, т.е. индивидуально.

При полном отсутствии зубов применяются различные ортопедические конструкции с опорой на дентальные имплантаты: несъемные, условно съемные, съемные.

При изготовлении всех видов протезов, опирающихся на имплантаты, у пациентов с полным отсутствием зубов допускается изготовление укороченного искусственного зубного ряда, включающего в себя от 10 до 12 зубов, и, при необходимости, моделирование первых моляров по типу премоляров.

При изготовлении несъемных конструкций на имплантатах возможно применение одиночных искусственных коронок, мостовидных протезов или их сочетания. Изготовление одиночных коронок возможно, только если каждому отсутствующему зубу будет соответствовать установленный имплантат. В составе каждого мостовидного протеза оптимальным вариантом соотношения количества искусственных опорных коронок с опорой на имплантатах и искусственных фасеток, не имеющих опоры, следует считать 2:1. Мостовидные протезы можно

использовать только с опорой на имплантатах оптимального размера. Условно-съемные протезы имеют в своем составе гарнитурные искусственные зубы, пластмассовый базис и цельнолитой каркас, фиксируемый к 4 и более имплантатам.

При изготовлении условно-съемных и мостовидных протезов восстанавливающих весь зубной ряд можно изготавливать консольные элементы, но не более одной фасетки или одного искусственного зуба с каждой стороны.

При изготовлении полного съемного протеза вариантами его фиксации могут быть:

- 1) от 2 до 4 одиночно стоящих имплантатов с шаровидными аттачменами или их аналогами;
- 2) от 2 до 8 имплантатов, соединенных балкой, которая может дополнительно нести аттачмены разной конструкции и разной степени лабильности;
- 3) от 2 до 8 имплантатов с телескопической системой фиксации.

Съемный протез может иметь цельнолитой металлический каркас, включая матричные элементы фиксирующих приспособлений, либо съемная конструкция изготавливается без каркаса с расположением матричных элементов фиксирующих приспособлений непосредственно в базисе протеза.

Выбор типа, размера имплантатов и их расположения.

Оптимальным вариантом конструкции следует считать осесимметричные (цилиндрические и конусные) имплантаты.

Оптимальная длина имплантата – 10-12 мм. Реже могут использоваться имплантаты длиной от 4 до 10 мм и длиннее 12 мм.

Рекомендуется использовать имплантаты следующего диаметра: верхние боковые резцы и нижние резцы: оптимальный диаметр – $3,3 \pm 0,2$ мм.; верхние центральные резцы, клыки и премоляры обеих челюстей: оптимальный диаметр – $4,0 \pm 0,2$ мм, в качестве исключения можно использовать имплантаты диаметром $3,3 \pm 0,2$ мм.; моляры обеих челюстей: оптимальный диаметр – не менее 4,0 мм.

При планировании размера имплантата необходимо учесть, что на всех участках поверхности имплантата его должна окружать костная ткань, толщиной

не менее 1,5-2,0 мм. Расстояние между двумя имплантатами должно быть не менее 2-3 мм.

При выборе размера имплантата необходимо учесть, что минимальное расстояние от имплантата до анатомических образований должно быть следующее: от носовой полости и верхнечелюстного синуса – 1 мм или контакт с компактной пластиной дна этих анатомических образований; от нижнечелюстного канала – не менее 1 мм; от ментального отверстия – не менее 1,5 мм. Необходимо учитывать, что при расположении имплантатов в области между ментальными отверстиями их верхушки должны отстоять от нижнего края челюсти не менее чем на 1,5 мм.

Увеличение объема костной ткани.

Если размер альвеолярного отростка (альвеолярной части) челюсти не позволяет выполнять установку имплантата, то рекомендуется проводить наращивание объема костной ткани, которое может выполняться одномоментно с имплантацией или как самостоятельная предимплантационная операция.

Диагностическое и временное ортопедическое лечение.

На всех этапах имплантологического лечения (до и после операции имплантации, во время изготовления постоянной зубопротезной конструкции) пациенту рекомендуется пользоваться временными зубными протезами.

Рекомендуется проводить диагностическое моделирование будущих протезов. Временные протезы следует считать косметическим и функциональным ориентиром для изготовления постоянных зубопротезных конструкций.

Операция дентальной имплантации.

При операции дентальной имплантации всегда необходимо применение операционных шаблонов. При изготовлении операционных шаблонов: если планируются несъемные конструкции зубных протезов, то центральная точка имплантата (место его прохождения через гребень альвеолярного отростка или альвеолярной части челюсти) должна соответствовать центру искусственной коронки.

Наружный край имплантата должен располагаться на уровне гребня альвеолярного отростка или альвеолярной части челюсти, выступая из него или

погружаясь в него не более чем на 0,5 мм. При использовании имплантатов с эффектом переключения платформ (если начальная часть абатмента имеет меньший диаметр, чем сам имплантат) допустимое погружение имплантата возможно до 1,5 мм от гребня альвеолы, в зависимости от типа имплантата.

Необходимо обеспечить достаточную первичную фиксацию имплантата в костной ткани. Оптимальное усилие введения имплантата в кость – 35-40 Н·см, максимальное – 50-80 Н·см, минимальное – 15-20 Н·см.

Срок достижения остеоинтеграции.

В подавляющем большинстве случаев для достижения остеоинтеграции необходим срок 2-4 месяца на нижней челюсти и 4-6 месяцев на верхней челюсти.

При благоприятных клинических условиях может применяться непосредственная нагрузка имплантатов. Для этого необходимо использовать временные зубные протезы с опорой на временный или постоянный абатмент. Обязательными условиями непосредственной нагрузки следует считать: использование имплантата оптимального размера, плотность кости 1-го или 2-го типов по классификации U. Lekholm и G. Zarb (1985), которая предусматривает выделение 5 типов формы альвеолярных отростков челюстей в зависимости от их сохранности или, наоборот, атрофии: А, В, С, D и Е («А» – наибольший объем альвеолярного отростка, «Е» – наименьший), а также 4 типа плотности костной ткани: 1, 2, 3 и 4 («1» – самая плотная кость, «4» – самая рыхлая) и объективно подтвержденная высокая первичная стабильность имплантата.

Второй этап имплантации и срок до получения оттиска(отсроченная нагрузка).

Второй этап имплантации проводится при достижении остеоинтеграции имплантата, подтвержденной рентгенологическим исследованием и оценкой стабильности имплантата(торк при установке имплантата 35 Н/см и более).

На втором этапе имплантации винт-заглушка имплантации заменяется формирователем десны, который полностью выступает над ее поверхностью и имеет диаметр, соответствующий шейке будущего искусственного зуба или абатмента, несущего конструкцию для фиксации съемного протеза.

При изготовлении несъемных конструкций зубных протезов от установки формирователя десны до получения оттиска рекомендуется срок 2 недели. Кроме

того, возможно формирование десны временными коронками с опорой на временный или постоянный абатмент.

Клинико-лабораторные этапы изготовления зубных протезов с опорой на имплантаты.

Оттиск (слепок) с имплантата получают при помощи оттискных (слепочных) модулей (трансферов) методикой «открытой» или «закрытой» ложки. Преимущество следует отдавать методике «открытой ложки». К проведению методики «закрытой ложки» прибегают при невозможности использования трансферов для «открытой ложки» (при малом межокклюзионном пространстве, особенно в области жевательных зубов.) и ограничении открывания рта. Если имплантаты параллельны между собой или угол отклонения не превышает 5-7°, то используется техника закрытой ложки (стандартная оттискная (слепочная) ложка и силиконовый материал). Если имплантаты отклоняются друг от друга более чем на 5-7°, то используется техника открытой оттискной (слепочной) ложки с предварительным изготовлением перфорированной индивидуальной ложки.

При изготовлении рабочей модели челюстей рекомендуется использование десневой маски.

В качестве несъемных конструкций с опорой на имплантаты могут применяться протезы из композитных материалов, металлокерамические протезы (с фиксацией на металлические абатменты), а также безметалловая керамика (с фиксацией к абатментам из оксида циркония и его аналогов).

Выбор абатментов осуществляется из стандартных вариантов фабричного изготовления с возможностью их индивидуальной коррекции либо абатменты изготавливаются индивидуально методом литья или фрезерования.

При ортопедическом лечении опорой на имплантаты с использованием мостовидных, условно-съемных и съемных протезов необходимо уменьшение площади и выраженности рельефа окклюзионной поверхности премоляров и моляров.

Конструкция зубного протеза должна обеспечивать возможность полноценного гигиенического ухода.

Особое внимание необходимо обращать на усилия при закручивании формователя десны, оттискового (слепочного) модуля и абатмента. Как правило, во время примерок данная процедура выполняется с усилием 15-25 Н·см. Финишная фиксация абатментов осуществляется с усилием 30-35 Н·см или по рекомендациям фирм изготовителей.

Фиксация несъемных протезов к абатментам осуществляется на цемент, либо при помощи трансокклюзионных или боковых винтов. Перед фиксацией искусственной коронки нужно изолировать центральный винт материалом, предусматривающим осуществление последующего доступа к винту с усилением динамометрического ключа, указанном фирмой-изготовителем.

Фиксация на специализированный или традиционный цементы осуществляется на этапе наложения протеза. Повторно пациент назначается для осмотра и окклюзионной коррекции через 3-5 дней, 14 дней и один месяц с последующим диспансерным наблюдением в первый год через 3-6-12 месяцев и далее 1-2 раза в год на протяжении всего срока службы имплантата. [5,9,10,11,30,31, 32,33].

Уровень убедительности рекомендаций В (уровень достоверности доказательств 2)

4. Медицинская реабилитация, медицинские показания и противопоказания к применению методов реабилитации

Особое внимание обратить на информирование пациента о периоде адаптации и правилах пользования протеза.

Фазы адаптации по В.Ю. Курляндскому:

Первая фаза – фаза раздражения – наблюдается в день сдачи протеза; сюда же можно отнести время подготовки полости рта для протезирования. Это фаза характеризуется фиксированием внимания пациента на протезе как на инородном теле. Раздражение выражено в виде: а) повышенной саливации, б) резко измененной дикции и фонации, в) появление шепелявости, г) потери или уменьшения жевательной мощности, д) напряженного состояния губ и щек, е) появление рвотного рефлекса.

Вторая фаза – фаза частичного торможения – наступает в период от 1-го до 5-го дня после получения протеза. Характерные особенности этой фазы: а) саливация приходит к норме; б) дикция и фонация восстанавливаются, в) напряженное состояние мягких тканей исчезает, г) рвотный рефлекс (если он имелся) угасает, д) жевательная мощность начинает восстанавливаться. В эти сроки осуществляется первая коррекция протеза.

Третья фаза – фаза полного торможения – наступает в период от 5-го до 33-го дня после получения протеза. Характерные особенности этого периода: а) пациент не ощущает протез как инородное тело, а наоборот, не может оставаться без него, б) наблюдается полное приспособление мышечного и связочного аппарата к восстановленной (или измененной) окклюзии, в) функциональная мощность максимально восстановлена.

По завершению процесса адаптации проводится завершающая коррекция протеза.

Памятка для пациента по пользованию протезами при полном отсутствии зубов.

1. Съёмные зубные протезы необходимо чистить мягкой зубной щёткой или специальной щеткой для зубных протезов два раза в день (утром и вечером), использовать таблетки для их очистки один раз в день, согласно инструкции фирмы-изготовителя, а также промывать после еды по мере возможности.
2. Во избежание поломки протеза, а также повреждения слизистой оболочки полости рта не рекомендуется принимать и пережевывать очень жесткую пищу (например, сухари).
3. Если появляется болезненность или дискомфорт во рту, нужно прийти к врачу для осмотра.
4. Перед приходом к врачу на осмотр необходимо, чтобы протез находился в полости рта несколько часов, чтобы врач мог провести правильно его коррекцию.
5. В ночное время, если пациент снимает протезы, их необходимо держать во влажной среде (после чистки завернуть протезы во влажную салфетку) либо в сосуде с водой. С протезами можно спать.
6. Съёмные протезы выполнены из разнообразных пластмасс, поэтому во избежание их поломки, не допускайте их падения на твердые поверхности.
7. Посещение врача стоматолога-ортопеда для проведения диспансерного наблюдения первый раз проводится через 3 месяца после наложения протеза, далее каждые 6 месяцев.
8. При ухудшении фиксации любого вида протеза (длительное использование в течение 2-х и более лет), необходимо обратиться в клинику ортопедической стоматологии для перебазировки протеза или изготовления нового.
9. В случае поломки или возникновения трещины в базисе съёмного протеза пациенту срочно обратиться в клинику ортопедической стоматологии для починки протеза.

Ни в коем случае, ни при каких обстоятельствах не пытаться самому провести исправления, починку или другие воздействия на протез, [7].

Дополнительное информирование пациентов с протезами на дентальных имплантатах:

10. Посещение врача стоматолога-ортопеда для пациентов с протезами с опорой на имплантаты, диспансерное наблюдение после наложения протеза проводится в первый раз через 1 месяц, второй раз через 3 месяца и далее каждые 6 месяцев. При использовании протезами с опорой на имплантаты для предотвращения поломки протеза, ухудшения их фиксации и отслеживания их гигиенического состояния следует явиться на осмотр к врачу после наложения протеза через 1 месяц, 3 месяца; 6 месяцев, 12 месяцев после их наложения и далее каждый год обязательно.

В диспансерный осмотр такого пациента включается:

- при осмотре рта проводят оценку гигиенического ухода и проведение при необходимости профессиональной гигиенической чистки всех элементов конструкции
- проверка окклюзионных контактов
- регистрируется износ коронок и пломб, закрывающих отверстие фиксирующих винтов.
- рентгенологическое исследование челюстей для определения количества кости вокруг имплантатов с помощью ортопантограммы, прицельных снимков или компьютерной томографии 1 раз в год.

Уровень убедительности рекомендаций А (уровень достоверности доказательств 1)

5. Профилактика и диспансерное наблюдение, медицинские показания и противопоказания к применению методов профилактики

Профилактические осмотры рекомендованы 1 раз в 6 месяцев, [3, 4, 5].

Уровень убедительности рекомендаций В (уровень достоверности доказательств 2)

6. Организация оказания медицинской помощи

Плановая — медицинская помощь, которая оказывается при проведении профилактических мероприятий, при заболеваниях и состояниях, не сопровождающихся угрозой жизни пациента, не требующих экстренной и неотложной медицинской помощи, и отсрочка оказания которой на определенное время не повлечет за собой ухудшение состояния пациента, угрозу его жизни и здоровью.

Лечение пациентов с полным отсутствием зубов, как правило, проводится в стоматологических медицинских организациях в амбулаторно-поликлинических условиях, в том числе на дому при вызове медицинского работника.

Оказание помощи пациентам с полным отсутствием зубов осуществляется врачами-стоматологами ортопедами, врачами-стоматологами хирургами. В процессе оказания помощи принимает участие средний медицинский персонал, в том числе зубные техники.

Критерии оценки качества медицинской помощи

№	Критерии качества	Уровень убедительности рекомендаций	Уровень достоверности доказательств
1.	Соответствует ли план лечения поставленному диагнозу	А	1
2.	Была ли припасована индивидуальная ложка и получен функциональный оттиск	А	1
3.	Было ли определено и зафиксировано центральное соотношение челюстей	А	1
4.	Была ли выполнена проверка конструкции съемного протеза	А	1
5.	Соблюдалась ли последовательность всех клинических этапов при изготовлении полного съемного протеза	В	2
6.	Соблюдалась ли последовательность всех лабораторных этапов при изготовлении полного съемного протеза	В	2
7.	Коррекция протеза проводилась не позднее 3-5 дней после наложения	А	1
8.	Динамическое наблюдение 1 раз в 6 месяцев, но не реже 1 раза в год	В	2
9.	Восстановление функции зубочелюстной системы	А	1
10.	Был ли пациент проинформирован о правилах пользования протеза	А	1

Список литературы

1. Калинина Н.В., Загорский В.А. Протезирование при полной потере зубов. — М.: Медицина, 1990. — 224 с.
2. Бушан М.Г., Каламкарров Х.А. Осложнения при зубном протезировании и их профилактика. — Кишинев, 1983. — 301 с.
3. Воронов А.П., Лебеденко И.Ю., Воронов И.А. Ортопедическое лечение больных с полным отсутствием зубов: Учебное пособие – М.: МЕДпресс-информ, 2006. – 320 с.
4. Загорский В.А. Протезирование при полной адентии: Руководство для врачей – М.: Медицина, 2008. – 376 с.
5. Копейкин В.Н., Миргазизов М.З. Ортопедическая стоматология: Учебник — Изд. 2-е доп. — М.: Медицина, 2001 — 624 с.
6. Копейкин В.Н. Ошибки в ортопедической стоматологии. — М., 1986. 176с.
7. Курляндский В.Ю. Ортопедическая стоматология. – М.: Медицина, 1977. – 488 с.
8. Малый А.Ю. Медико-правовое обоснование врачебных стандартов оказания медицинской помощи в клинике ортопедической стоматологии: Дис... д-ра мед. наук. — М., 2001. — 272 с.
9. Мушеев И.У., Олесова В.Н., Фрамович О.З. Практическая дентальная имплантология – М.: Парадиз, 2000. – 266 с.
10. Никольский В.Ю. Дентальная имплантология: Учебное пособие, рекомендованное, 2006. – УМО Федерального агентства по здравоохранению и социальному развитию. – Москва: МИА. – 170 с.
11. Робустова Т.Г. Имплантация зубов (хирургические аспекты) – М.: Медицина, 2003. – 560 с.
12. Руководство по ортопедической стоматологии /Под ред. В.Н. Копейкина. — М., 1993. — 496 с.
13. Рыбаков А.И., Базиян Г.В. Эпидемиология стоматологических заболеваний и пути их профилактики. — М., 1973. — 320 с.
14. Справочник по стоматологии /Под ред. В.М. Безрукова. — М.: Медицина, 1998. — 656 с.
15. Стоматологическая заболеваемость населения России / Под ред. Э.М. Кузьминой, О.О. Янушевич, И.Н. Кузьмина — М., 2019. — 304 с.
16. Хватова В.А. Диагностика и лечение нарушений функциональной окклюзии: Руководство. — Н. Новгород: Изд-во НГМА, 1996. — 276 с.
17. Cronstrom R., Rene N., Owall B., Blomqvist A. The Swedish patient insurance scheme and guarantee insurance for prosthodontic treatment // International Dental Journal. — 1992. — Vol.42. — P. 113—118.
18. Einheitlicher Bewertungsmaßstab fuer Zahnärztliche Leistungen (BEMA): Aktuelle Ergänzungen. Stand 01.01.1999. — Herne, 1999. — 214 S.
19. Gebuehrenordnung fuer das Zentrum fuer Zahn-,Mund- und Kieferheilkunde No 415.436 vom 28.09.1994. — Zuerich, 1994. — 27 S.
20. Gebuehrenordnung fuer Zahnärzte (GOZ). Stand 01.01.1996. — Koeln, 1998. — 72 S.
21. Heners M. Die Bedeutung allgemein anerkannter Regeln und ihrer Kriterien fuer die Qualitätsdiskussion in der Zahnheilkunde. // Dtsch. zahnärztl./Ztschr. — 1991. — Bd. 46. — S. 262.
22. Kerschbaum Th., Micheelis W., Fischbach H. Prothetische Versorgung in Ostdeutschland: Eine bevölkerungsrepräsentative Untersuchung bei 35 bis 54-Jährigen. // Dtsch. zahnärztl. Ztschr. — 1996. — Bd. 51. — S. 452—455.
23. Kerschbaum Th., Micheelis W., Fischbach H., von Thun P. Prothetische Versorgung in

- der Bundesrepublik Deutschland: Eine bevölkerung
 repräsentative Untersuchung bei 35 bis 54-Jährigen // Dtsch/zahnaerztl. Ztschr. —
 1994. — Bd. 49. — S. 900—994.
24. Koslowski P. Ärztliches Engagement und rationale Entscheidungsregeln // Dtsch.zahnaerztl.Ztschr. — 1991. — Bd.46. — S. 182—185.
 25. Lang N.P. Checkliste zahnaerztl. Behandlung-splanung. — Stuttgart; New York, 1988. — 213 S.
 26. Miller A.J., Brunelle J.A., Carlos J.P., Brown L.J., Loe H. Oral Health of United States Adults: National Findings. — US Department of Health and Human Services, Public Health Services, National Institute of Health. — 1987. — 112 P.
 27. Oral health surveys. Basic methods. — Geneva: WHO, 1987. — 512 P.
 28. Pahnke D., Schwanewede H. Das ORATEL Projekt: Qualitätssicherung und Entscheidungsunterstützung // Qualitätssicherung in der Zahnheilkunde. — Heidelberg, 1995. — S. 77—90.
 29. Qualitätsrichtlinien für zahnmedizinische Arbeiten. — Bern, SSO, 1999. — 193 S.
 30. Qualitätssicherung in der Zahnheilkunde. — Heidelberg, 1995. — 167 S.
 31. Seznam zdravotních výkonů s bodovými hodnotami 1998. — Praha, 1998. — 623 P.
 32. Sinha M. Qualität und Wirtschaftlichkeit in der zahnmedizinischen Versorgung // Beiträge zur Qualitätssicherung in der Zahnmedizin. — Baden-Baden, 1993. — S. 38—50.
 33. Wirksamkeit und Effektivität in der Zahnheilkunde: neue Konzepte in der Diagnostik und Therapie. — Heidelberg, 1997. — 106 S.

Приложение А1. Состав рабочей группы по разработке и пересмотру клинических рекомендаций

Ведущая организация- Московский государственный медико-стоматологический университет им. А.И. Евдокимова Минздрава РФ

1. Проф. Салеев Р.А. (Казань) профессор кафедры ортопедической стоматологии, КГМУ
2. Проф. Малый А.Ю. (Москва) зав. кафедрой ортопедической стоматологии протетики, МГМСУ
3. Проф. Дубова Л.В. (Москва), зав. кафедрой ортопедической стоматологии, МГМСУ
4. Проф. Жадько С.И. (Симферополь), зав. кафедрой ортопедической стоматологии медицинской академии им. С.И. Георгиевского, Крымский ФУ им. Вернадского
5. Проф. Первов Ю.Ю. (Владивосток), зав. кафедрой ортопедической стоматологии и ортодонтии, Тихоокеанский ГМУ
6. Проф. Шемонаев В.И. (Волгоград), зав. кафедрой ортопедической стоматологии с курсом клинической стоматологии, Волгоград
7. Ругина И.А. (Москва), ассистент кафедры ортопедической стоматологии и протетики, МГМСУ

Приложение А2. Методология разработки клинических рекомендаций

Целевая аудитория клинических рекомендаций:

1. Врач-стоматолог-ортопед;
2. Врач-стоматолог общей практики
3. Врач-стоматолог-хирург

В данных клинических рекомендациях все сведения ранжированы по уровню достоверности (доказательности) в зависимости от количества и качества исследований по данной проблеме.

Шкала оценки уровней достоверности доказательств (УДД) для методов диагностики (диагностических вмешательств)

УДД	Расшифровка
1	Систематические обзоры исследований с контролем референсным методом или систематический обзор рандомизированных клинических исследований с применением мета-анализа
2	Отдельные исследования с контролем референсным методом или отдельные рандомизированные клинические исследования и систематические обзоры исследований любого дизайна, за исключением рандомизированных клинических исследований, с применением мета-анализа
3	Исследования без последовательного контроля референсным методом или исследования с референсным методом, не являющимся независимым от исследуемого метода или нерандомизированные сравнительные исследования, в том числе когортные исследования
4	Несравнительные исследования, описание клинического случая
5	Имеется лишь обоснование механизма действия или мнение экспертов

Шкала оценки уровней достоверности доказательств (УДД) для методов профилактики, лечения и реабилитации (профилактических, лечебных, реабилитационных вмешательств)

УДД	Расшифровка
1	Систематический обзор РКИ с применением мета-анализа
2	Отдельные РКИ и систематические обзоры исследований любого дизайна, за исключением РКИ, с применением мета-анализа

3	Нерандомизированные сравнительные исследования, в т.ч. когортные исследования
4	Несравнительные исследования, описание клинического случая или серии случаев, исследования «случай-контроль»
5	Имеется лишь обоснование механизма действия вмешательства (доклинические исследования) или мнение экспертов

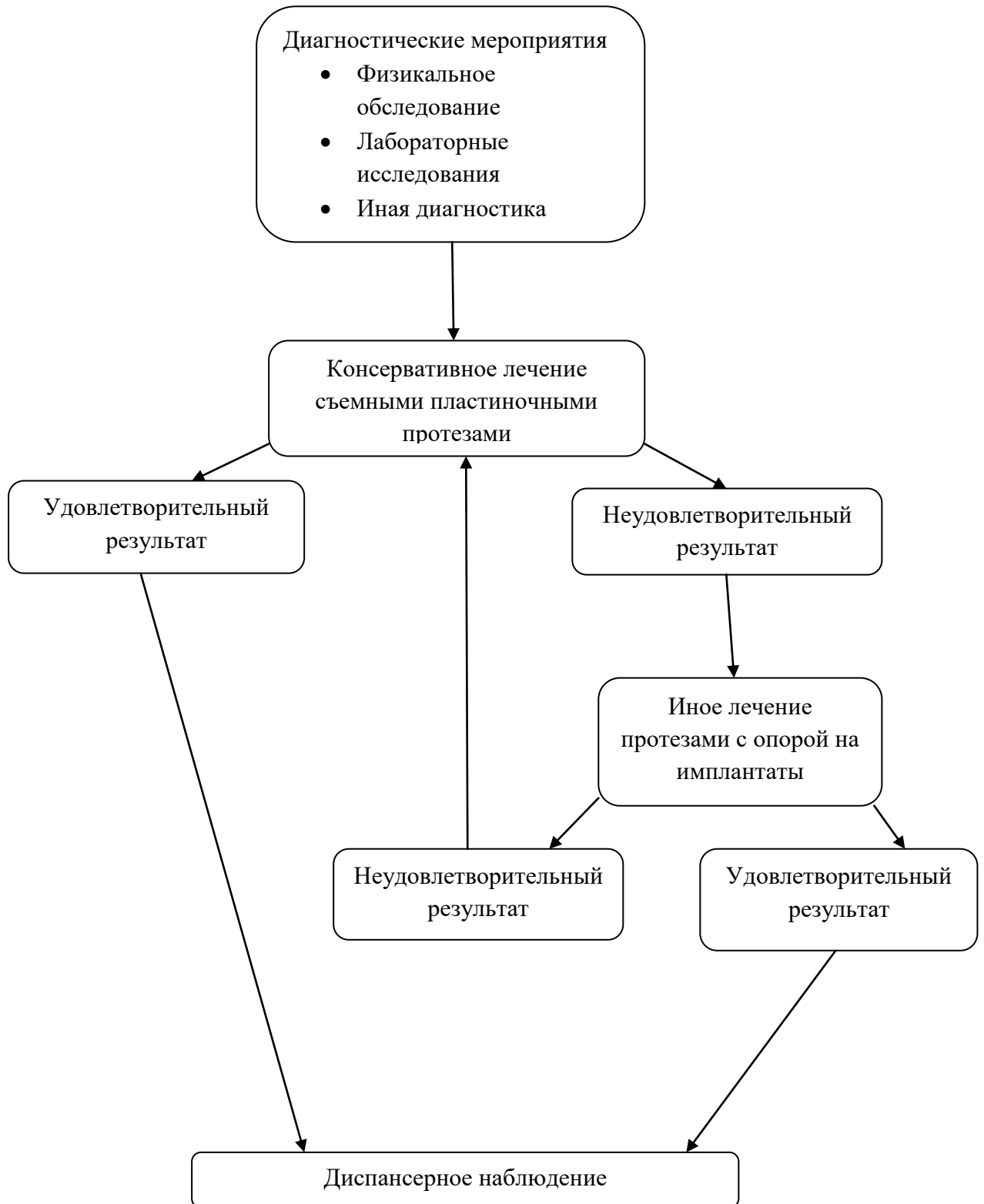
Шкала оценки уровней убедительности рекомендаций(УУР) для методов профилактики, диагностики, лечения и реабилитации (профилактических, диагностических, лечебных, реабилитационных вмешательств)

УУР	Расшифровка
А	Сильная рекомендация (все рассматриваемые критерии эффективности (исходы) являются важными, все исследования имеют высокое или удовлетворительное методологическое качество, их выводы по интересующим исходам являются согласованными)
В	Условная рекомендация (не все рассматриваемые критерии эффективности (исходы) являются важными, не все исследования имеют высокое или удовлетворительное методологическое качество и/или их выводы по интересующим исходам не являются согласованными)
С	Слабая рекомендация (отсутствие доказательств надлежащего качества (все рассматриваемые критерии эффективности (исходы) являются неважными, все исследования имеют низкое методологическое качество и их выводы по интересующим исходам не являются согласованными)

Порядок обновления клинических рекомендаций.

Механизм обновления клинических рекомендаций предусматривает их систематическую актуализацию – не реже чем один раз в три года, а также при появлении новых данных с позиции доказательной медицины по вопросам диагностики, лечения, профилактики и реабилитации конкретных заболеваний, наличии обоснованных дополнений/замечаний к ранее утверждённым КР, но не чаще 1 раза в 6 месяцев.

Приложение Б. Алгоритм действий врача



Приложение В. Информация для пациента

Памятка для пациента по пользованию протезами при полном отсутствии зубов.

1. Съёмные зубные протезы необходимо чистить мягкой зубной щёткой или специальной щеткой для зубных протезов два раза в день (утром и вечером), использовать таблетки для их очистки один раз в день, согласно инструкции фирмы-изготовителя, а также промывать после еды по мере возможности.
2. Во избежание поломки протеза, а также повреждения слизистой оболочки полости рта не рекомендуется принимать и пережевывать очень жесткую пищу (например, сухари).
3. Если появляется болезненность или дискомфорт во рту, нужно прийти к врачу для осмотра.
4. Перед приходом к врачу на осмотр необходимо, чтобы протез находился в полости рта несколько часов, чтобы врач мог провести правильно его коррекцию.
5. В ночное время, если пациент снимает протезы, их необходимо держать во влажной среде (после чистки завернуть протезы во влажную салфетку) либо в сосуде с водой. С протезами можно спать.
6. Съёмные протезы выполнены из разнообразных пластмасс, поэтому во избежание их поломки, не допускайте их падения на твердые поверхности.
7. Посещение врача стоматолога-ортопеда для проведения диспансерного наблюдения первый раз проводится через 3 месяца после наложения протеза, далее каждые 6 месяцев.
8. При ухудшении фиксации любого вида протеза (длительное использование в течение 2-х и более лет), необходимо обратиться в клинику ортопедической стоматологии для перебазировки протеза или изготовления нового.
9. В случае поломки или возникновения трещины в базисе съёмного протеза пациенту срочно обратиться в клинику ортопедической стоматологии для починки протеза.

Ни в коем случае, ни при каких обстоятельствах не пытаться самому провести исправления, починку или другие воздействия на протез, [7].

Дополнительная информация для пациентов с протезами на дентальных имплантатах:

10. Посещение врача стоматолога-ортопеда для пациентов с протезами с опорой на имплантаты, диспансерное наблюдение после наложения протеза проводится в первый раз через 1 месяц, второй раз через 3 месяца и далее каждые 6 месяцев.

Приложение Г. Шкалы оценки, вопросники и другие оценочные инструменты состояния пациента, приведенные в клинических рекомендациях

АНКЕТА ПАЦИЕНТА

ФИО

ДАТА ЗАПОЛНЕНИЯ

КАК ВЫ ОЦЕНИВАЕТЕ ВАШЕ ОБЩЕЕ САМОЧУВСТВИЕ НА СЕГОДНЯШНИЙ ДЕНЬ?
Отметьте, пожалуйста, на шкале значение, соответствующее состоянию Вашего здоровья

